

● 一般演題

高カリウム血症時のみ心室頻拍が再発した
アミオダロン治療中の慢性腎不全の 1 例春日部秀和病院循環器内科 秋山 淳一・野里 寿史・富澤 珠実
梅澤 滋男・森島 明

はじめに

アミオダロンは難治性心室頻拍 (VT) に有効であり¹⁾, 腎不全症例でも投与量調節の必要なく使用できると報告されている^{2,3)}。腎不全で電解質異常がみられることは少なくないが, アミオダロンの抗不整脈作用と電解質異常との関連はほとんど検討されていない⁴⁾。今回われわれは, 電気生理学的検査で VT 抑制効果が確認されたアミオダロンの内服中, 高カリウム血症時のみ VT が再発した, 急性心筋梗塞を合併した慢性腎不全の 1 例を経験したので報告する。

1 症 例

症例は 58 歳の男性。慢性腎不全のため 54 歳から腹膜透析を受けていた。1997 年 1 月 20 日 19 時ごろより, 冷汗を伴う前胸部痛, 呼吸困難が出現した。21 日当科外来を受診し, 心電図から広範囲前壁急性心筋梗塞と診断され, 入院となった。入院時頸静脈怒張がみられ, III 音, 両肺野で湿性ラ音が聴取された。胸部 X 線写真では, 著明な肺うっ血が認められた。

心筋梗塞発症後約 18 時間経過していたが, 胸痛が残存していたため, 大動脈内バルーンポンピング (IABP) 駆動下で冠動脈造影を施行した。右冠動脈, 回旋枝には有意狭窄はみられず, 左前下行枝 6 番に造影遅延を伴う 99% 狭窄病変が認められた。この梗塞責任病変に対して, primary PTCA および Palmaz-Schatz ステンント植込みを行い, 残存狭窄なく良好な再疎通が得られた。peak CPK は 7936 IU/l, 肺動脈楔入

圧は 30 mmHg と梗塞量は大きく肺うっ血も高度であったが, IABP, 腹膜透析・血液透析併用による除水, ニトログリセリン, アムリノンの投与で, 左心不全はコントロールされた。

ところが 22 日午後, 持続性 VT (図 1) が生じ, 頻回の直流除細動を要した。VT の停止, 抑制にはリドカイン, ATP, ベラパミルは無効で, プロプラノロールとプロカインアミドはやや有効と思われた。一時ペーシングカテーテルからのバーストペーシングで VT はエントレインされ, ついには停止した。高度な左心機能低下を伴い, 持続性 VT を有する心筋梗塞症例という点から, 本例は突然死危険群に属すると考えられ, アミオダロンを 22 日夜より開始した。アミオダロンは 1 日 600 mg を 1 週間投与し, その後 1 日 100 mg を維持量とした。その効果発現まではバーストペーシングで VT をコントロールし, 投与開始後 4 日目より持続性 VT は認められなくなり, 非持続性 VT も 25 日, 29 日に 1 回ずつみられたのみである。

本例は腹膜透析導入後, 腹膜炎を繰り返しており, 今回の入院時にも腹膜炎を偶然合併していた。抗生剤の併用療法でも軽快しないため, 1 月 31 日に腹膜透析から血液透析に変更し, 2 月 1 日腹膜透析カテーテルを抜去した。2 日後持続性 VT (図 2) が生じ, ショックに陥ったため, IABP を再度施行した。この VT においてもリドカイン, ATP, マグネシウムは無効で, バーストペーシングで VT はエントレインされ, 最終的には停止した。1 月 22 日の VT と比

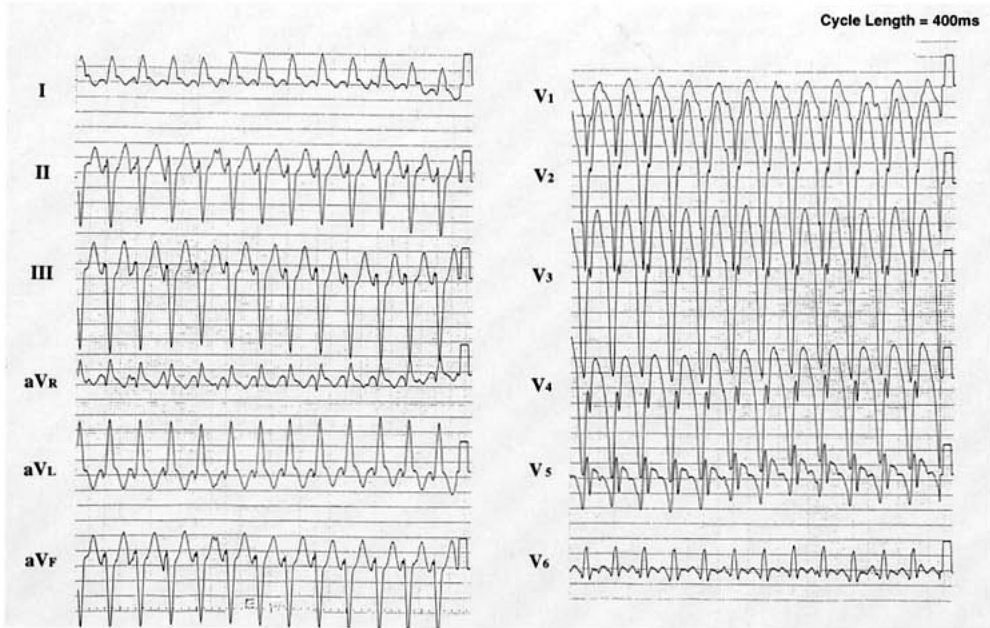


図 1 心室頻拍

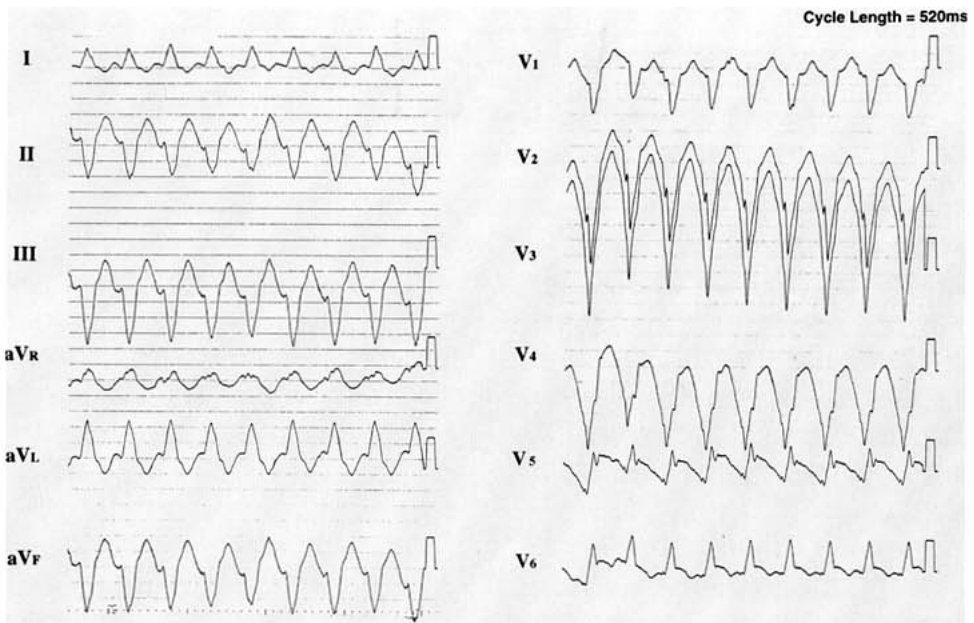


図 2 再発した心室頻拍

較すると、頻拍周期は 400 ms から 520 ms に延長していたが、QRS 波形は同形であった。

以上より、徐拍化はみられたが、この VT は

前回の VT と同じ起源から生じたリエントリー性 VT と考えられた。VT 再発の誘因を検索したが、このとき認められた異常は、7.1

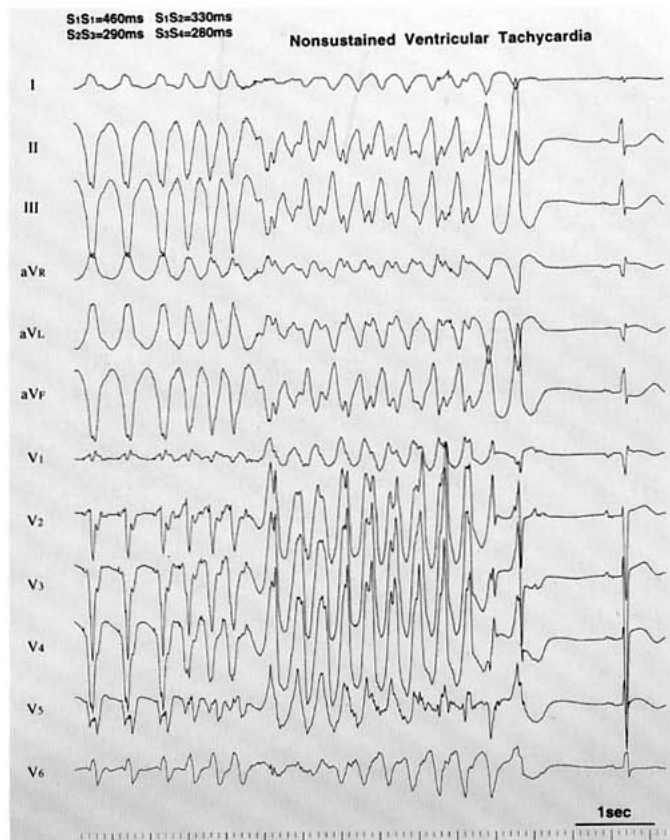


図 3 電気生理学的検査

mEq/l の高カリウム血症のみであった。これは、低カリウム血症になりがちな腹膜透析から、むしろ高カリウム血症を生じやすい血液透析への変更で惹起されたと考えた。ペーシング、IABP 駆動下に血液透析で高カリウム血症の補正を試み、その改善とともに VT の頻度も減少し、カリウム値正常化後には VT は出現しなくなった。

アミオダロンの VT 抑制効果を評価するために、4 月 17 日電気生理学的検査を施行した。右室心尖部および流出路から 3 発までの期外刺激を加えたが、最高でも 11 連発の非持続性 VT しか誘発されなかった(図 3)。この検査時の血清カリウム値は 3.7 mEq/l であった。

厳格なカリウムコントロールで、退院後 9 か月間 VT の再発は認められていない。

2 考 察

アミオダロンは、難治性 VT に有効である¹⁾、他の抗不整脈薬と異なり、腎不全でも投与量調節が必要ない^{2,3)}、催不整脈作用⁵⁾、心機能抑制作用が少ない⁶⁾、などの特徴を有し、高度な左心機能低下と難治性再発性 VT を合併した腎不全の本例では、アミオダロンが第一選択と考えられた。

アミオダロン投与中、利尿剤による低カリウム血症を契機に torsade de pointes を生じた例は報告されているが⁴⁾、高カリウム血症と不整脈の増悪、再発との関連は検討されていない。実験的には、Almotrefi らが、アミオダロンの作用が細胞外液のカリウム濃度上昇で減弱することを報告している⁷⁾。本例では、アミオダロンの VT 抑制効果は、臨床経過のみならず正常カリ

ウム濃度下での電気生理学的検査でも確認されており, Almotrefi らの報告に従えば, 高カリウム血症時のみの VT 再発は, 高カリウム血症によるアミオダロンの VT 抑制効果の一過性の減弱によると考えられた。

以上のように, 本例ではアミオダロン投与中の VT 再発と高カリウム血症との関連が強く示唆されたが, 抗不整脈薬の薬効が電解質異常でどのように変化するかについては, 今後の検討が必要である。

文 献

- 1) Heger JJ, Prystowsky EN, Jackman WM, Naccarelli GV, Warfel KA, Rinkenberger RL *et al* : Amiodarone : Clinical efficacy and electrophysiology during long-term therapy for recurrent ventricular tachycardia or ventricular fibrillation. *N Engl J Med* **305** : 539-545, 1981
- 2) Harris L, Hind CR, McKenna WJ, Savage C, Krikler SJ, Storey GC, Holt DW : Renal elimination of amiodarone and its desethyl metabolite. *Postgrad Med J* **59** : 440-442, 1983
- 3) Bonati M, Galletti F, Volpi A, Cumetti C, Rumolo R, Bassini O, Tognoni G : Amiodarone in patients on long-term dialysis [letter] . *N Engl J Med* **308** : 906, 1983
- 4) Moro C, Romero J, Corres Peiretti MA : Amiodarone and hypokalemia : A dangerous combination. *Int J Cardiol* **13** : 365-368, 1986
- 5) Hohnloser SH, Klingenhoben T, Singh BN : Amiodarone-associated proarrhythmic effects : A review with special reference to torsade de pointes tachycardia. *Ann Intern Med* **121** : 529-535, 1994
- 6) Singh BN : Amiodarone : Historical development and pharmacologic profile. *Am Heart J* **106** : 788-797, 1983
- 7) Almotrefi AA, Dzimiri N : The influence of potassium concentration on the inhibitory effect of amiodarone on guinea-pig microsomal Na(+)-K(+)-ATPase activity. *Pharmacol Toxicol* **69** : 140-143, 1991